C. P. donna 44 anni

Pelle,eruzione prurito eczema da tossicosi dentale.

- Biologa ,si occupa di dietologia .
- Soffre di eruzioni pruriginose soprattutto alle braccia e dorso .
- Segue alla lettera le istruzioni per drenaggio intestinale ed emozionali con il protocollo del Dott. Capuani, ma il prurito non le passa.

A una visita fatta qualche anno prima ,il Dott. Meletani le aveva già detto di farsi vedere i denti, per questo problema.
Lei viene da me in realtà perché avendo trascurato la bocca oramai aveva difficoltà a masticare.

Dott. Nicola Damati

A sinistra oramai non mangiava più, a destra aveva ei forti dolori e le capsule si staccavano in continuazione.

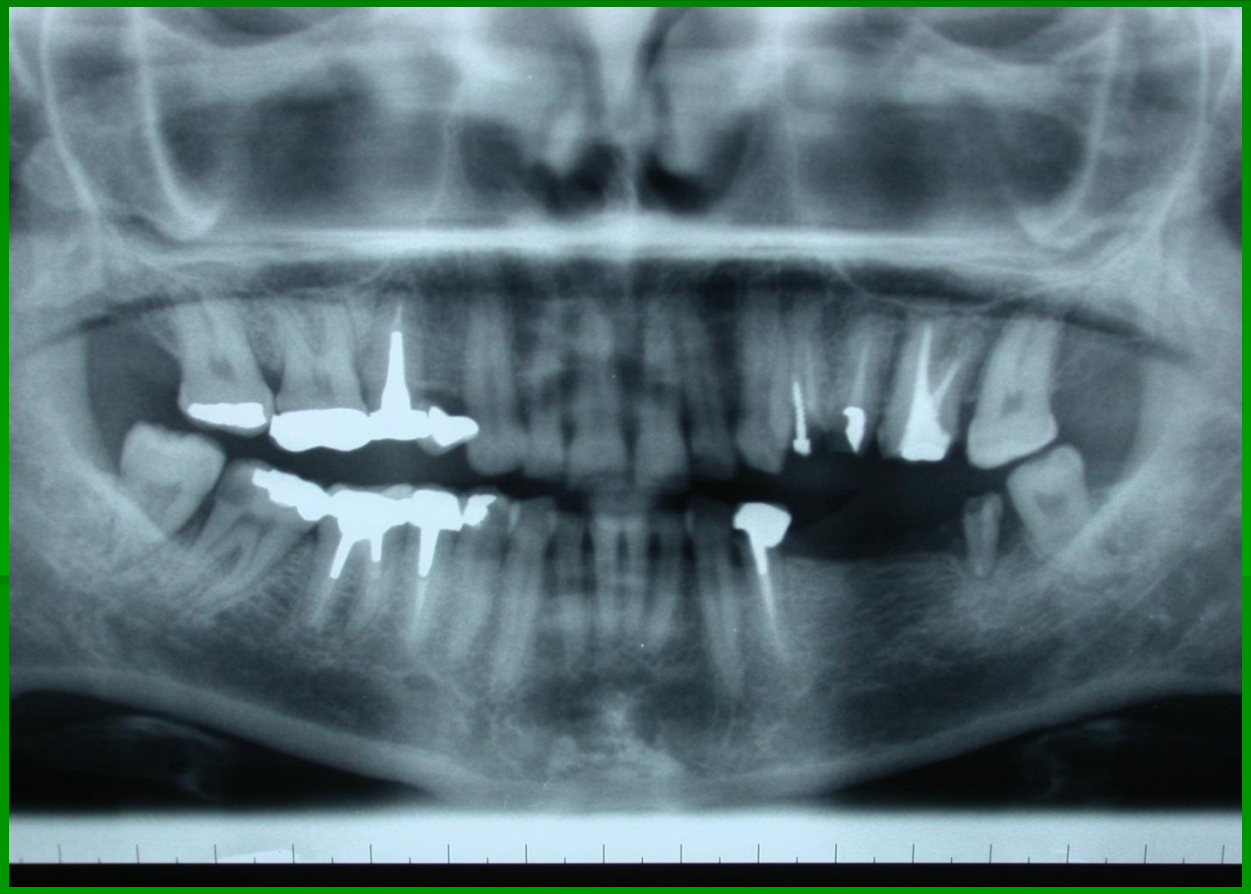

Dott. Nicola Damati

A sx però le devo togliere il 26 ,già devitalizzato, perché era focalizzato.

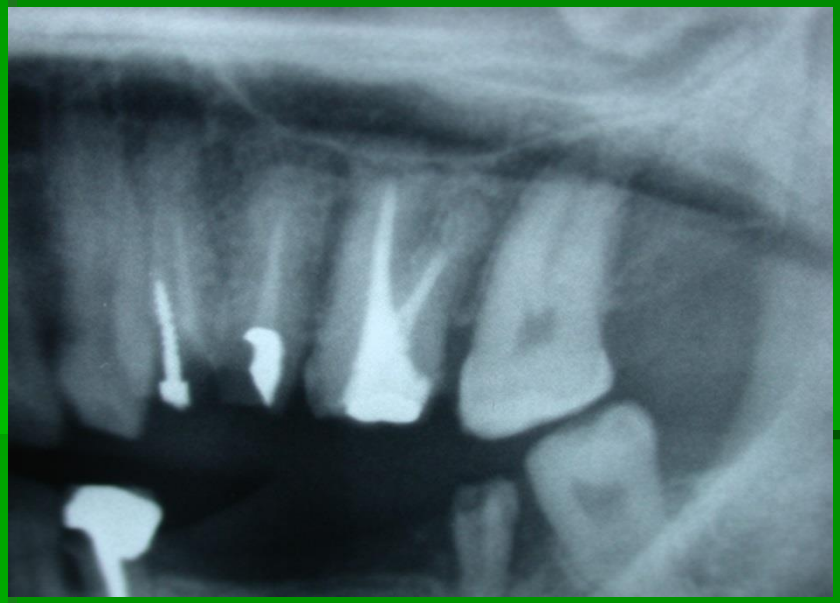

Il dente già appariva in bocca distrutto ,
una volta tolto si vede anche un granuloma sull'apice della radice palatale.

Anche il 46 era focalizzato, anche lui una volta tolto si può vedere non essere in ottime condizioni , la necrosi lungo le radici è molto evidente.

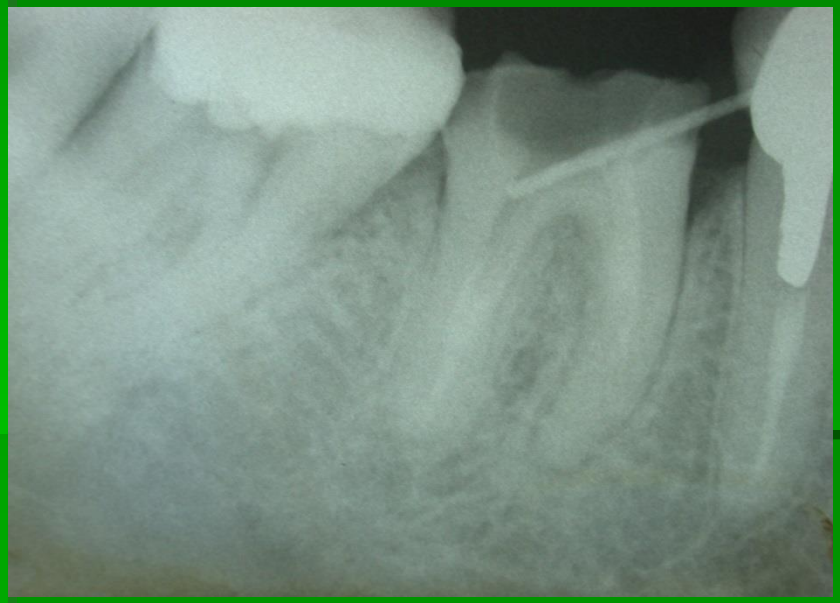

Rispetto ad altri casi, il focolaio non era dato da infezioni che si estendevano lontano dalle radici ma, erano le radici stesse, a essere la causa del focolaio, oramai ridotte a dei cadaveri in putrefazione.

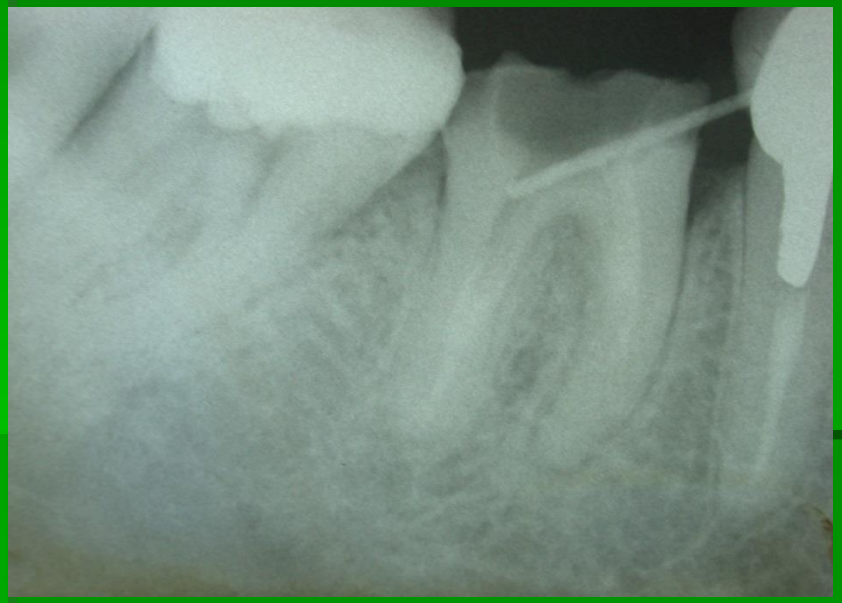

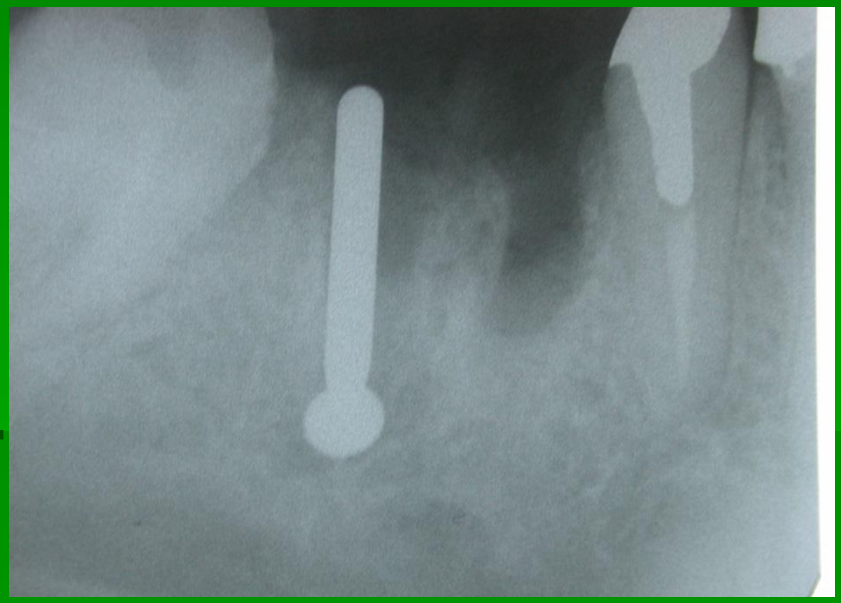

Segue poi la bonifica dei metalli, eliminando le amalgame le vecchie corone e tutti i perni in metallo, ed ecco che finalmente dopo 10 anni la signora non si gratta più.

A lavoro completato non ci sono più infezioni nè amalgama, la riabilitazione è in zirconia ceramica, ma con un compromesso…

- Solo in una zona si è dovuto mettere del metallo testato all'eav perché non c'era assolutamente spazio per lo zirconio.

Il metallo è stato messo in zona 37 38,per fare quel lungo ponte in basso a destra. Non è stata fatta nessuna ulteriore devitalizzazione.
La signora adesso ha una masticazione completa e soddisfacente.

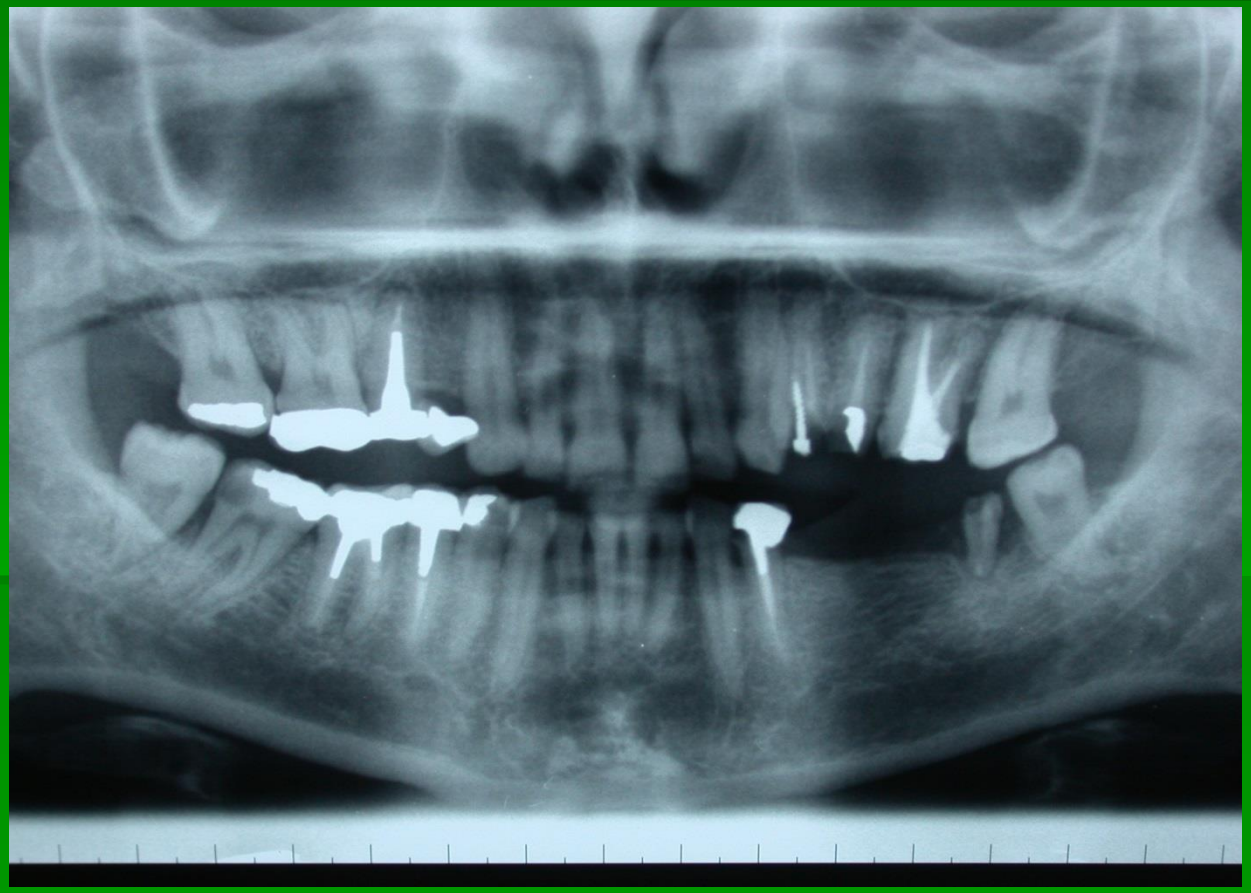

Dott. Nicola Damati

- Le condizioni di salute non erano gravi ed il compromesso di mettere del metallo in bocca è stato possibile.
- Non sempre possiamo trovare una soluzione ottimale ma , in questo caso ,il risultato è stato raggiunto .
- Ho controllato la paziente a distanza di tre anni e non ha avuto più episodi pruriginosi.